

INFORMATION OM TANDHYGIEJNE

Efter tandbehandling af hunde og katte

Opsyn efter fjernelse af tænder


Dyret spiser bedre med gummerne end med dårlige tænder. Faktisk er de smertefulde tænder ofte mere i vejen, og det bliver nemmere, når de er væk. Det er normalt, at området hvor tanden har siddet, bliver rødt og/eller hvidt de første dage efter operationen. Hvis det lugter grimt, væsker eller dyret savler meget, kan der være behov for ekstra medicin. Kontakt os altid, hvis du er i tvivl. Trådene efter syning opløses og falder ud af sig selv.

Efter bedøvelsen

Der kan være stor forskel på, hvor lang tid det tager at vågne efter bedøvelse. Dyrets helbredstilstand, alder og operationens længde har indflydelse på, hvor længe opvågningen varer. Alle dyr er vågne nok til at kunne gå og stå, inden de udskrives. Resten af opvågningen hjemme bør foregå i rolige og varme omgivelser. Dyret skal helst holdes fra andre dyr og børn. Katte skal normalt holdes inde i mindst en dag efter bedøvelse. Det er vigtigt, at dyret ikke bliver for koldt, da det kan sove tungere, end det ellers gør. Normal temperatur er 37,5 – 39,0 grader for både hunde og katte.

Foder efter tandbehandlinger

Det kan være en god ide at sætte foderet i blød. Det er sjældent nødvendigt at give specialkost, men det kan være en god ide at bløde foderet op i 2-3 dage. Brug varmt, men ikke kogende vand. Bedøvelse kan desuden give kvalme. Det kan derfor være en god ide at give mindre portioner end normalt den første dag.



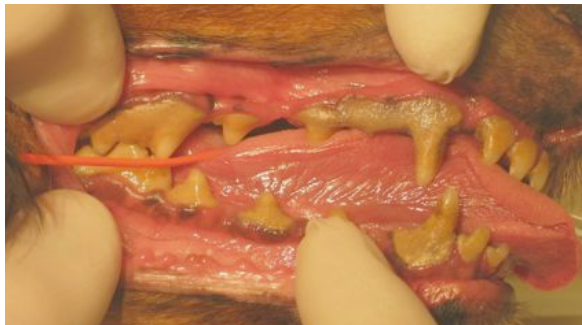Husum Dyreklinik
Frederikssundsvej 326
2700 Brønshøj
3828 7712
www.husumdyreklinik.dk

Hvorfor er pleje af tænderne nødvendig?

Tandbørstning fjerner plak og forbygger tandsten og tandkødsbetændelse. Tyggeben og tørfoder er godt, men ikke nok. Dyrene tygger nemlig med kindtænderne, og tyggeben har derfor ingen effekt på fortænder og de store hjørnetænder. De renser heller ikke under tandkødsranden, hvor der, kan samle sig meget skidt. Tandbørstning er uden sammenligning den mest effektive måde at holde hundetænder og kattetænder sunde på. 8 ud af 10 dyr, vi ser på klinikken, har et eller flere problemer med deres tænder. Nogle mere alvorlige end andre, og meget af det kan undgås med den rette pleje.

Kig din hund eller kat ind i munden

Start med at løfte læben og kig ind på tænderne. Gør det til en vane at holde øje med dit kæledyrs sundhed. Hvis du kigger på tænderne ofte, vil det også med tiden blive nemmere. Dårlig ånde er ikke normalt og er et symptom på alt for mange bakterier i munden. Der må heller ikke være brune belægninger på tænderne.



Her er en hund med et meget tykt lag tandsten. Hvis plak ikke bliver fjernet, vil laget med tiden blive tykkere og til sidst kunne ses som en brun kalkbelægning som her på billedet.

Dyrene lider i stilhed

De fleste dyr skjuler symptomerne for deres ejere. Langt de fleste hunde og katte holder nemlig ikke op med at spise, blot fordi det gør ondt. Vi ved ikke, hvordan og hvorfor dyrene skjuler deres tandpine, men ofte kan man mærke en tydelig forandring, efter de har fået den rette behandling.

Tænderne bør børstes hver dag

Det kan virke som en stor opgave, men det bliver nemmere med øvelsen. Der er lavet flere store videnskabelige undersøgelser om tandbørstning, og det er bevist, at tænderne skal børstes én gang dagligt, hvis man vil undgå en tur til dyrlægen på grund af tandpine. Tandbørstning kun et par gange om ugen er næsten uden effekt.

Hvordan man børster tænder

Det er vigtigt, at tandbørstningen ikke bliver til en ubehagelig oplevelse. Start mens gummerne og tænderne er sunde og uden smerter. Husk at rose meget og ofte. Start med en blød børste i en passende størrelse. Du må meget gerne ringe til os, hvis du er i tvivl om noget. Du kan også tage dit kæledyr med ned i klinikken og lade os vise dig hvordan.

Røntgenbilleder stiller diagnosen

Parodontose, resorptioner og tandbylder er sygdomme, der ligger under tandkødet. Man kan derfor sjældent se dem med det blotte øje. For at stille diagnosen og vurdere behandlingen korrekt er det ofte nødvendigt at tage røntgenbilleder. Vi bruger også billederne til at vurdere resultatet af en behandling og til at følge sundheden på problemtænder.

Her er et røntgenbillede af underkæben på en kat. Den forreste tand – den til højre – er ved at gå i opløsning. Den gør ondt og bør trækkes ud.

